

Ενδιαφέρουσα Περίπτωση

Μεταστατικό μελάνωμα του θυρεοειδούς αδένοςΣ.Δ. Σταυριανός,² N.R. MClean,¹ S. Fellows,¹ Χ.Μ. Ασημομύτης²⁽¹⁾Τμήμα Κεφαλής και Τραχήλου/Πλαστικής-Επανορθωτικής Χειρουργικής Κέντρο Έρευνας και Θεραπείας Καρκίνου Βόρειας Αγγλίας. Royal Victoria Infirmary. Newcastle-upon-Tyne. U.K. ⁽²⁾Τμήμα Κεφαλής και Τραχήλου / Πλαστικής-Επανορθωτικής Χειρουργικής Ελληνικό Αντικαρκινικό Ινστιτούτο, Περιφερειακό Ογκολογικό Νοσοκομείο «Ο Άγιος Σάββας».**ΠΕΡΙΛΗΨΗ** Παρουσιάζονται δύο περιπτώσεις μεταστατικού μελανώματος στον θυρεοειδή αδένα, συζητείται η αντιμετώπισή τους και γίνεται ανασκόπηση της σχετικής βιβλιογραφίας**Λέξεις Κλειδιά:** μεταστατικό μελάνωμα, θυρεοειδής αδένος, τραχηλική λεμφαδενική διόγκωση, βιοψία δια λεπτής βελόνης.**ΕΙΣΑΓΩΓΗ**

Το μελάνωμα είναι ένα δυσοίωνα νεόπλασμα με απρόβλεπτη τάση μετάστασης. Αν και διάφορες ιστοπαθολογικές μελέτες δείχνουν επίπτωση της τάξης του 9% για θυρεοειδικές μεταστάσεις, το μεταστατικό μελάνωμα στον θυρεοειδή αδένα σπανίως παρουσιάζεται στην βιβλιογραφία ως κλινική εικόνα ψηλαφητής τραχηλικής μάζας.

Παρουσιάζουμε δύο περιπτώσεις ασθενών, οι οποίοι προσήλθαν στην κλινική κεφαλής και τραχήλου, με ψηλαφητές τραχηλικές διογκώσεις. Και οι δυο ήταν θετικές για μεταστατικό μελάνωμα στην βιοψία με λεπτή βελόνα.

ΠΕΡΙΠΤΩΣΗ I

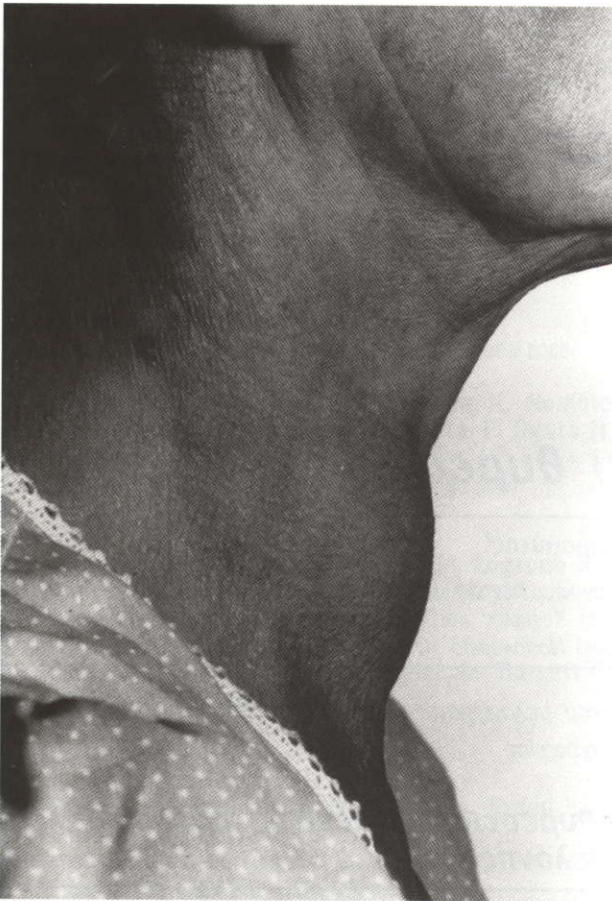
Έξι μήνες μετά από εκτεταμένη χειρουργική εξαίρεση και ακτινοθεραπεία για μελάνωμα της δεξιάς μηροβουβωνικής χώρας, ασθενής 58 ετών, προσήλθε με ευμεγέθη διογκωση του θυρεοειδούς αδένος και τραχηλική λεμφαδενική διό-

γκωση (**Εικ. 1.**). Η κυτταρολογική εξέταση δια λεπτής βελόνης ήταν θετική για μεταστατικό μελάνωμα (**Εικ. 2α, 2β**) και οι εξετάσεις λειτουργίας θυρεοειδούς ήταν φυσιολογικές.

Μερικές εβδομάδες αργότερα, ανέπτυξε πολλαπλές δερματικές εντοπίσεις στο δεξιό μηρό, αναπνευστικό συριγμό και δυσφαγία, ενώ η ακτινογραφία θώρακος έδειξε πολλαπλές πνευμονικές και υπεζωκοτικές μεταστάσεις. Υπεβλήθη σε προγραμματισμένη τραχειοστομία και διαδερμική ενδοσκοπική γαστροστομία, ενώ παρηγορική ακτινοθεραπεία χορηγήθηκε στον τράχηλο. Η ασθενής απεβίωσε οκτώ μήνες μετά τη διάγνωση της μεταστατικής νόσου του θυρεοειδούς.

ΠΕΡΙΠΤΩΣΗ II

Πέντε χρόνια μετά από χειρουργική θεραπεία για πρωτοπαθές μελάνωμα της ρινός και εκτομή πολλαπλών υποδορίων μεταστάσεων στο πρόσωπο, ασθενής 72 ετών, προσήλθε με διογκωση του αριστερού λοβού του θυρεοειδούς αδένος. Η κυτ-



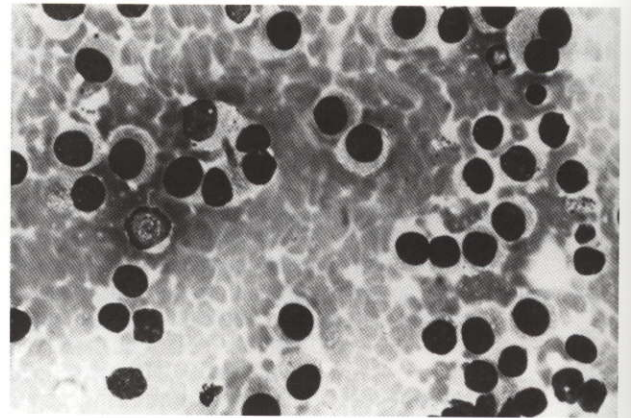
Εικ. 1. Ασθενής 58 ετών με τραχηλική διόγκωση λόγω μεταστατικού μελανώματος του θυρεοειδούς αδένος

ταρολογική εξέταση δια λεπτής βελόνης ήταν θετική για μεταστατικό μελάνωμα, οι δε παρακλινικές εξετάσεις λειτουργίας του θυρεοειδούς ήταν φυσιολογικές και η μαγνητική τομογραφία απεικόνισε τη βλάβη (**Εικ. 3**).

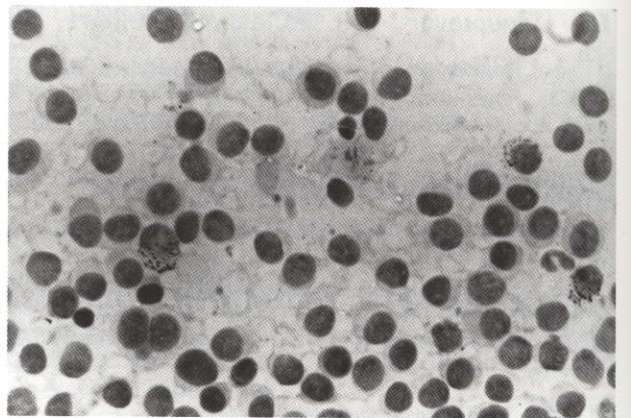
Ο ασθενής αρνήθηκε χειρουργική θεραπεία και έξι μήνες αργότερα προσήλθε με πολλαπλές επώδυνες οστικές μεταστάσεις, οι οποίες αντιμετωπίστηκαν συμπτωματικά με αναλγησία, αφού ο ασθενής αρνήθηκε παρηγορική ακτινοθεραπεία. Ο ασθενής απεβίωσε δεκατρείς μήνες μετά τη διάγνωση της μεταστατικής νόσου του θυρεοειδούς.

ΣΥΖΗΤΗΣΗ

Μεταστατικές εντοπίσεις στον θυρεοειδή αδέν

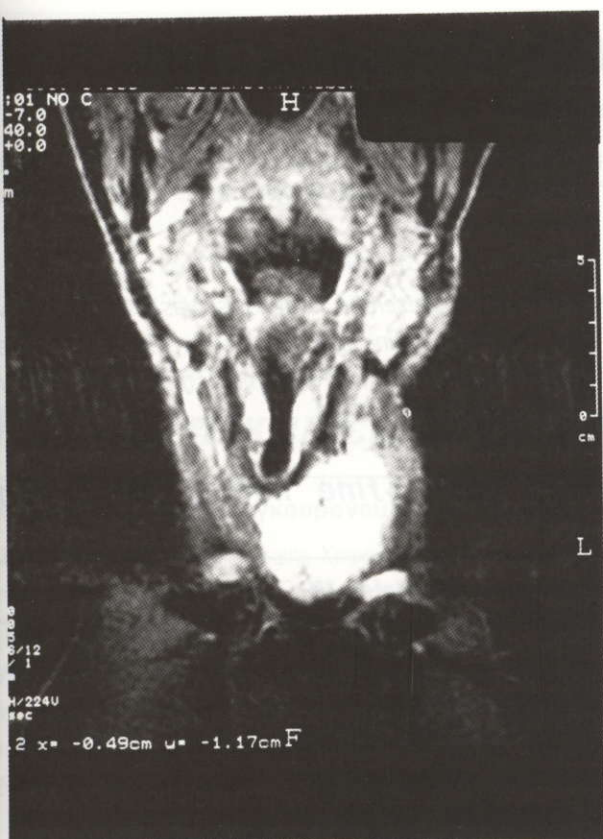

Εικ. 2α. Κυτταρολογική εικόνα βιοψίας δια λεπτής βελόνης. Χρώση με MGG. Μεγέθυνση X 500. Κακοήθη κύτταρα με μερικό διπλασιασμό των πυρήνων.



Εικ. 2β. Κυτταρολογική εικόνα βιοψίας δια λεπτής βελόνης. Χρώση MASSON - FONTANA. Μεγέθυνση X 500. Υπαρξη λεπτών κοκκίων μελανίνης στο κυτταρόπλασμα 3 κυττάρων.

δεν είναι τόσο ασυνήθιστες ή τόσο σπάνιες όσο εθεωρείτο στο παρελθόν. Ασθενείς με διαγνωσμένες κακοήθειες διαφόρων οργάνων παρουσίασαν μεταστατικούς θυρεοειδικούς όγκους σε ποσοστά από 4-8,5%.^(1,2) Οι συνηθέστερες πρωτοπαθείς εντοπίσεις περιλαμβάνουν το μαστό, τους πνεύμονες, τους νεφρούς και το δερματικό μελάνωμα (σε ποσοστό 10%)⁽³⁾. Μακροσκοπικά ο αδένας παρουσιάζεται συνήθως με πολλαπλά οζίδια. Μικροσκοπικά, πολλές εστίες του όγκου μπορεί να εντοπισθούν, είτε στο στρώμα του αδένος, είτε να καταστρέφουν το παρέγχυμα.⁽³⁾ Ο μεταστατικός καρκίνος του θυρεοειδούς είναι πολύ πιο συχνός από τον πρωτοπαθή αυτού του οργάνου.⁽²⁾ Πολύ σπάνια έχουν αναφερθεί διαταραχές της θυρεοειδικής λειτουργίας.⁽²⁾ Η πιθανότητα ότι μία μονήρης συμπαγής μάζα του θυρεοει-



Εικ. 3. Μαγνητική τομογραφία τραχήλου. Μεταστατική βλάβη θυρεοειδούς αδένος.

δούς αντιπροσωπεύει μετάσταση, πρέπει να λαμβάνεται υπόψη όταν η ιστολογική εξέταση είναι ασυνήθιστη για πρωτοπαθή όγκο. Η βιοψία δια λεπτής βελόνης του θυρεοειδούς είναι μία αποδεκτή και αξιόπιστη μέθοδος ρουτίνας σε κάθε ασθενή με προηγούμενη απομεμακρυσμένη κακοήθεια και θυρεοειδική μάζα.^(4,5,6) Μόνο 1% των μεταστατικών όγκων παρουσιάζουν κλινική εικόνα τέτοια ώστε να οδηγήσουν σε θυρεοειδεκτομή.^(2,7)

Υπάρχουν δύο σημαντικά στοιχεία στην απεικόνιση του μεταστατικού μελανώματος. Πρώτον, ότι οι μεταστάσεις του μελανώματος είναι αιμορραγικές. Η πρόσφατη αιμορραγία εμφανίζεται ως υψηλής πυκνότητας (υψηλότερη από μυϊκά στοιχεία) στην αξονική τομογραφία και αυτό και μόνο το στοιχείο μπορεί να κατευθύνει τη διάγνωση.

Δεύτερον, ότι στη μαγνητική τομογραφία η πλειονότητα των όγκων είναι σχετικώς χαμηλού σήματος στις T1 εικόνες και σχετικώς υψηλού σήματος στις T2 εικόνες (δηλ. σκουρόχρωμα στην T1 και φωτεινότερα στην T2). Με το μελάνωμα συμβαίνει το αντίθετο, δηλαδή είναι υψηλού σήματος στην T1 και χαμηλού σήματος στις T2 εικόνες, είτε εξαιτίας της μελανίνης, είτε της μεθαιμοσφαιρίνης. Αυτό έχει περιγραφεί ικανοποιητικά σε ένα μεγάλο αριθμό ανατομικών περιοχών και είναι αρκετά ασύνηθες ώστε να κατευθύνει τον Ακτινολόγο προς αυτή την πιθανότητα. Σταθερές ελεύθερες ρίζες ιόντων μελανίνης αυξάνουν την περίοδο επαναφοράς των πρωτονίων, βραχύνοντας και τον T1 και τον T2 χρόνους. Αυτό έχει ως αποτέλεσμα το υψηλό σήμα στη T1 και χαμηλό στη T2 εικόνες.^(8,9,10,11)

Η θεραπεία του μεταστατικού καρκίνου του θυρεοειδούς είναι χειρουργική.⁽¹²⁾ Η έκταση της επεμβάσεως κυμαίνεται από μερική λοβεκτομή σε ολική θυρεοειδεκτομή και λεμφαδενικό καθαρισμό, αλλά η ριζικότητα της επέμβασης δεν επηρεάζει την επιβίωση των ασθενών.⁽⁴⁾ Μία μελέτη της Mayo Clinic έδειξε ότι 9 από 30 ασθενείς με μεταστατική νόσο του θυρεοειδούς επέζησαν για πάνω από 3 χρόνια.⁽⁴⁾

Οι περισσότεροι συγγραφείς συμπεραίνουν ότι αν ο ασθενής έχει μεταστατική βλάβη του θυρεοειδούς και αν ο πρωτοπαθής όγκος έχει αντιμετωπισθεί επιτυχώς και δεν υπάρχει στοιχείο άλλων μεταστάσεων, τότε υφολική ή ολική θυρεοειδεκτομή με ριζικό τραχηλικό λεμφαδενικό καθαρισμό είναι οι επεμβάσεις εκλογής.^(1,13,14,15,16,17)

Συμπερασματικά, παρουσιάζονται δύο ασθενείς με μεταστατικό μελάνωμα του θυρεοειδούς αδένου, ο πρώτος των οποίων αρνήθηκε χειρουργική θεραπεία και απεβίωσε με μεταστατική νόσο 13 μήνες μετά τη διάγνωση και η δεύτερη απεβίωσε 8 μήνες μετά τη διάγνωση, έχοντας υποβληθεί σε παρηγορική ακτινοθεραπεία.⁽¹⁸⁾

Metastatic melanoma of the Thyroid gland

Stavrianos SD,² MClean NR,¹ Fellows S,¹ Asimomitis CM.²

(¹) Head and Neck Unit/Plastic and Reconstructive Surgery Dept. Northern Center for Cancer Treatment. Royal Victoria Infirmary. Newcastle-Upon-Tyne U.K. (²) Head and Neck Unit/Plastic and Reconstructive Surgery Dept. Greek Anticancer Institute "St. Savvas Hospital".

SUMMARY Two patients with melanoma of the Thyroid Gland are presented. Diagnosis was established by FNA and radiological imaging by CT and MRI. Pathological and radiological findings specific for the tumors are presented and treatment is discussed. One of the patients refused surgery and died with metastatic disease after 13 months. The other having had palliative radiotherapy died at 8 months.

Key words: metastatic melanoma, thyroid gland, fine needle aspiration cytology.

ΒΙΒΛΙΟΓΡΑΦΙΑ

1. **Mortensen JD, Woolner LB, Bennett WA.**
Secondary malignant tumors of the thyroid gland.
Cancer 1956; 9:306-309.
2. **Shimaoka KK, Sokal JE, Pickern JW.**
Metastatic neoplasia in the thyroid gland. Pathological and clinical findings.
Cancer 1962; 15:557-565.
3. **Livolsi V.**
Major problems in pathology. Surgical pathology of the thyroid.
Philadelphia Saunders. 1990; 22:226-227, 333-335.
4. **Horace K Ivy.**
Cancer metastatic to the thyroid: a diagnostic problem.
Mayo clinic Proc. 1984; 59:856-859.
5. **Lennard TWJ, Wadehra V, Farndon JR.**
Fine needle aspiration biopsy in diagnosis of metastases to the thyroid gland.
J.Royal Society of Medicine 1984; 77:196-197.
6. **Schmid KW, Hittmair A, Ofner C, Totsch M, Ladurner D.**
Metastatic tumors in fine needle aspiration biopsy of the thyroid.
Acta Cytol 1991 Nov-Dec;35(6):722-4
7. **Marchetta FC, Stroll HC, Maxwell WT, Riegler HC, Webber BW.**
Carcinoma of the thyroid gland: clinical and histological features which influence results of therapy.
New York State J. Med. 1957; 57:3305-3314.
8. **Woodruff WW, Jr., Djang WT, McLendon RE, Heinz ER, Voorhess DR.**
Intracerebral malignant melanoma: High-field-strength MR imaging.
Radiology 1987; 165:209-213.
9. **Gomlori JM, Grossman RI, Shields JA, Augsburger JJ, Joseph PM, De Simeone D.**
Choroidal melanomas: Correlation of NMR spectroscopy and MR imaging.
Radiology 1986; 158:443-445.
10. **Moon WK, Kim SH, Han MC.**
MR findings of malignant melanoma of the vagina.
Clinical Radiology 1993; 48:326-328.
11. **Peyman GA, Mafee MF.**
Ureal melanoma and similar lesions: The role of the magnetic resonance imaging and computed tomography.
Radiologic clinic of North America. 1987; 25(3):471-486.
12. **McCabe DP et al.**
Clinical and pathologic correlations in disease metastatic to the thyroid gland.
Am. J. Surg. 1985; 150:519-523.
13. **Freund RH.**
Surgical treatment of metastases to the thyroid gland from other primary malignancies.
Ann. Surg. 1965; 162:285-290.
14. **Ericsson M, Biorkland A, Cederquist E, Ingemansson S, Ackerman M.**
Surgical treatment of metastatic disease in the thyroid gland.
J. Surg. Oncol. 1981; 17:15-23.
15. **Elliot RHE, Jnr., Frantz VK.**
Metastatic carcinoma masquerading as primary thyroid cancer : a report of authors 14 cases.
Ann. Surg. 1960; 151:551-561.
16. **Menegaux F, Chigot JP.**
[Thyroid metastases].
Ann Chir 2001 Dec;126(10):981-4.
17. **Sheppard BC, Moseley HS.**
Malignant melanoma metastatic to the thyroid as initial evidence of disseminated disease.
J Surg Oncol 1990 Mar;43(3):196-8.
18. **Stavrianos SD, McLean NR, Wadehra V, Chippendale AJ.**
Metastatic Melanoma of the Thyroid.
Br J Oral Maxillofac Surg (letter) 1998;36:242.

Υπεύθυνος αλληλογραφίας:

Σ. Δ. Σταυριανός

Πλαστικός Χειρουργός Κεφαλής και Τραχήλου
Κ. Βάρναλη 20, Αιγάλεω 122 44 Αθήνα

Correspondence:

S.D. Stavrianos

Head and Neck, Plastic and Reconstructive Surgeon
20 K. Varnali Str. Egaleo 12244 Athens