

## Ενδιαφέρουσες Περιπτώσεις

# ΒΛΕΝΝΟΕΠΙΔΕΡΜΟΕΙΔΕΣ ΚΑΡΚΙΝΩΜΑ ΤΗΣ ΠΑΡΩΤΙΔΑΣ. ΑΝΑΦΟΡΑ ΠΕΡΙΠΤΩΣΗΣ ΜΕ ΔΥΣΜΕΝΗ ΠΟΡΕΙΑ

ΣΠΥΡΟΣ Δ. ΣΤΑΥΡΙΑΝΟΣ<sup>1</sup>, ΙΩΑΝΝΗΣ ΛΙΑΠΑΚΗΣ<sup>1</sup>, ΧΡΗΣΤΟΣ ΑΣΗΜΟΜΥΤΗΣ<sup>1</sup>, ΒΑΣΙΛΕΙΟΣ ΚΡΕΤΣΗΣ<sup>1</sup>, ΑΝΑΣΤΑΣΙΑ ΛΟΥΠΑΤΑΤΖΗ<sup>1</sup>, ΑΘΑΝΑΣΙΟΣ ΑΘΑΝΑΣΙΟΥ<sup>1</sup>, ΙΩΑΝΝΗΣ ΚΑΤΣΙΛΙΕΡΗΣ<sup>2</sup>, ΓΕΩΡΓΙΟΣ ΚΟΚΚΑΛΗΣ<sup>1</sup>, ΑΛΕΞΑΝΔΡΟΣ Δ. ΡΑΠΙΔΗΣ<sup>2</sup>  
ΤΜΗΜΑΤΑ ΠΛΑΣΤΙΚΗΣ<sup>1</sup>, ΕΠΑΝΟΡΘΩΤΙΚΗΣ ΚΑΙ ΓΝΑΘΟΠΡΟΣΩΠΙΚΗΣ<sup>2</sup> ΧΕΙΡΟΥΡΓΙΚΗΣ ΚΑΙ Γ' ΑΚΤΙΝΟΘΕΡΑΠΕΥΤΙΚΟ ΤΜΗΜΑ<sup>3</sup>,  
ΑΝΤΙΚΑΡΚΙΝΙΚΟ ΟΓΚΟΛΟΓΙΚΟ ΝΟΣΟΚΟΜΕΙΟ ΑΘΗΝΩΝ «Ο ΑΓΙΟΣ ΣΑΒΒΑΣ», ΑΘΗΝΑ

### ΠΕΡΙΛΗΨΗ

Το βλεννοεπιδερμοειδές καρκίνωμα είναι το πιο συχνά εμφανιζόμενο κακόηθες νεόπλασμα των σιελογόνων αδένων. Η βιολογική του συμπεριφορά εξαρτάται εν πολλοίς από τον βαθμό διαφοροποίησης των κυττάρων του όγκου. Ιστολογικά διακρίνεται σε υψηλής, μέσης και χαμηλής διαφοροποίησης και τα νεοπλάσματα υψηλής διαφοροποίησης εμφανίζουν καλή πρόγνωση. Οι υποτροπιάζοντες όγκοι πολλές φορές εμφανίζουν άλλη, συνήθως χειρότερη, διαφοροποίηση με αποτέλεσμα την αλλαγή της συμπεριφοράς και της πρόγνωσης τους. Στην εργασία περιγράφεται η περίπτωση ασθενούς 45 ετών με εκτεταμένο βλεννοεπιδερμοειδές καρκίνωμα παρωτίδας που αντιμετωπίστηκε χειρουργικά. Η ριζική εκτομή του όγκου και η συμπληρωματική ακτινοθεραπεία δεν απέδωσαν στην εκρίζωση της νόσου με αποτέλεσμα ο ασθενής να υποτροπιάσει, να υποβληθεί εκ νέου σε εκτεταμένη κρανιοπροσωπική εκτομή και αποκατάσταση με ελεύθερη μεταφορά ιστών, αγωγή η οποία δεν απέδωσε. Η συμπληρωματική χημειο-ακτινοθεραπεία που χορηγήθηκε είχε μόνο παρηγορικό χαρακτήρα.

Όροι ευρετηρίου: βλεννοεπιδερμοειδές καρκίνωμα, σιελογόνοι αδένες, όγκοι παρωτίδας, καρκίνος κεφαλής τραχήλου

### ΕΙΣΑΓΩΓΗ

Οι όγκοι των σιελογόνων αδένων αποτελούν το 5% περίπου των νεοπλασμάτων που εντοπίζονται στην

Δ/ση αλληλογραφίας:

Καθηγητής Αλέξανδρος Δ. Ραπίδης  
Νοσοκομείο «Άγιος Σάββας»

Λ. Αλεξάνδρας 171, 115 22 Αθήνα  
τηλ.:210-6409477, fax:210-6420146  
email [rapidis@usa.net](mailto:rapidis@usa.net)

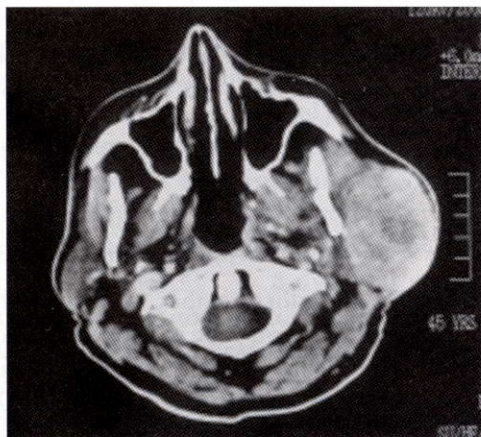
περιοχή της κεφαλής και του τραχήλου. Η πλειονότητα από αυτά εμφανίζεται στην παρωτίδα. Τα κακοήθη νεοπλάσματα της παρωτίδας αποτελούν το 25% περίπου του συνόλου των νεοπλασμάτων των μειζόνων και ελασσόνων σιελογόνων αδένων και στην πλειονότητά τους αποτελούνται από βλεννοεπιδερμοειδή καρκινώματα.(1) Άλλοι ιστολογικοί τύποι είναι το καρκίνωμα κυψελωτών κυττάρων, το κακόηθες πλειόμορφο αδένωμα, το αδενοκυστικό καρκίνωμα, το αδενοκαρκίνωμα, το αδιαφοροποίητο καρκίνωμα, το επιδερμοειδές, και το λεμφοεπιθηλίωμα.(2) Η παρωτίδα είναι επίσης θέση για την εμφάνιση λεμφωμάτων καθώς και μεταστατικών μελανωμάτων από την περιοχή του τριχωτού της κεφαλής και του δέρματος του προσώπου. Η θεραπεία των κακοήθων όγκων των σιελογόνων αδένων είναι κυρίως χειρουργική ενώ ο ρόλος της ακτινοθεραπείας, ο οποίος στο παρελθόν είχε αμφισβητηθεί σαν συμπληρωματική θεραπεία, σήμερα έχει σημαντική εφαρμογή κυρίως μετά την χειρουργική αντιμετώπιση. Η χημειοθεραπεία δεν φαίνεται να έχει ιδιαίτερη ανταπόκριση στα κακοήθη νεοπλάσματα των σιελογόνων αδένων. Το βλεννοεπιδερμοειδές καρκίνωμα σήμερα ταξινομείται ανάλογα με τη διαφοροποίηση των κυττάρων του σε τρεις τύπους: υψηλής, μέσης και χαμηλής. Οι όγκοι υψηλής διαφοροποίησης διαδράμουν συνήθως χωρίς επιθετικότητα και η πρόγνωσή τους είναι ιδιαίτερα καλή. Οι όγκοι χαμηλής διαφοροποίησης έχουν την ίδια βιολογική συμπεριφορά με αυτήν του ακανθοκυτταρικού καρκινώματος του βλεννογόνου του στόματος με υψηλό ποσοστό τοπικών υποτροπών, λεμφαδενικών μεταστάσεων και μεταστάσεων σε απομακρυσμένα όργανα. Οι όγκοι μέσης διαφοροποίησης έχουν μία ενδιάμεση βιολογική συμπεριφορά προσομοιάζοντας περισσότερο αυτήν των χαμηλής διαφοροποίησης.(3, 4)

Σκοπός της εργασίας είναι να παρουσιάσει τη θεραπευτική αντιμετώπιση της νόσου σε ασθενή με εκτεταμένο βλεννοεπιδερμοειδές καρκίνωμα της

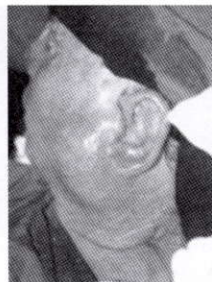παρωτίδας το οποίο υποτροπίασε τοπικά καθώς και τη σειρά από χειρουργικές επεμβάσεις επανορθωτικού χαρακτήρα οι οποίες διενεργήθηκαν για την κάλυψη των ιστικών ελλειμμάτων.

**ΠΕΡΙΓΡΑΦΗ ΠΕΡΙΠΤΩΣΗΣ**

Άνδρας ασθενής ηλικίας 45 ετών παραπέμπεται για εκτεταμένη διόγκωση στην αριστερή παρωτίδα. Η διόγκωση ήταν επώδυνη με βραδεία, προοδευτική αύξηση μεγέθους, ιδίως κατά τους τελευταίους μήνες. Το ιατρικό ιστορικό του ασθενούς ήταν ελεύθερο άλλων παθο-λογικών καταστάσεων. Κατά την κλινική εξέταση διαπι-στώθηκε στην αριστερή παρωτίδα η ύπαρξη επώδυνης και υπόσκληρης μάζας, διαμέτρου περίπου 5 εκατοστών. Το υπερκείμενο δέρμα συνείχετο και ήταν καθηλωμένο με τον όγκο. Η τραχηλική χώρα ήταν ελεύθερη ψηλαφητών διογκώσεων. Συνυπήρχε πάρεση του επιχειλίου και βυκανητικού κλάδου του συστοίχου προσωπικού νεύρου. Η λοιπή κατά συστήματα εξέταση και οι συνήθεις εργαστηριακές εξετά-σεις ήταν μέσα σε φυσιολογικά πλαίσια. Η απεικονιστική διερεύνηση με αξονική τομογραφία έδειξε την ύπαρξη σαφώς περιγεγραμμένης μάζας στην αριστερή παρωτίδα χωρίς άλλα παθολογικά ευρήματα.(Εικόνα 1) Ο ασθενής υποβλή-θηκε σε βιοψία με λεπτή βελόνη (FNA) που έθεσε τη διά-γνωση βλεννοεπιδερμοειδούς καρκινώματος χαμηλής διαφοροποίησης. Επίσης υποβλήθηκε σε σταδιοποίηση της νόσου με αξονική τομογραφία σπλαχνικού κρανίου, τραχήλου και θώρακος, οι οποίες απέβησαν αρνητικές για δευτεροπαθείς εντοπίσεις της νόσου και εν συνεχεία παραπέμφθηκε στο Ογκολογικό Συμβούλιο το οποίο

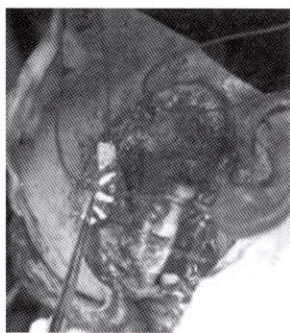


Εικόνα 1. Αξονική Τομογραφία σε οριζόντιο επίπεδο στην οποία φαίνεται η εκτεταμένη βλάβη της αριστερής παρωτίδας. Ο όγκος είναι σαφώς περιγεγραμμένος, καταλαμβάνει όλη την έκταση της παρωτίδας και εμφανίζει υπόπυκνες περιοχές χαρακτηριστικές της βλεννώδους παραγωγής του όγκου.



Εικόνα 2. Διεγχειρητική κλινική φωτογραφία του ασθενούς. Αναγνωρίζεται η εκτεταμένη διόγκωση της αριστερής παρωτίδας.

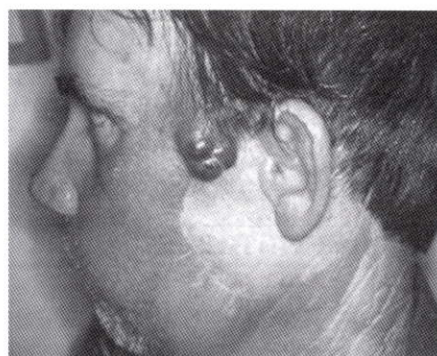
συνέστησε χειρουργική αφαίρεση του όγκου και μετεγχειρητική ακτινοθεραπεία. Αποφασίστηκε η χειρουργική αφαίρεση του όγκου με το υπερκείμενο δέρμα της προωτιαίας χώρας και της παρειάς, η διενέργεια τροποποιημένου ριζικού λεμφαδενικού καθαρισμού τραχήλου και η αποκατάσταση του ελλείμματος με την μεταφορά ενός ελεύθερου δερμοπεριτονιακού κρημνού από το αριστερό αντιβράχιο.(Εικόνα 2) Διεγχειρητικά διαπιστώθηκε ότι η νεοπλασματική μάζα διηθούσε το στέλεχος του προσωπικού νεύρου καθώς και τους κλάδους του. Μετά την αναγνώριση του στελέχους και των περιφερικών κλάδων του νεύρου, ακο-λούθησε η εκτομή του όγκου με συναφαίρεση των προσβεβλημένων τμημάτων του προσωπικού νεύρου, του μασητήρα και του ανιόντος κλάδου της κάτω γνάθου και τη διενέργεια μερικής μαστοειδεκτομής. Διενεργήθηκε άμεση αποκατάσταση των εκμηθέντων κλάδων του προσωπι-κού νεύρου με τη χρήση ελεύθερων νευρικών μοσχευμάτων από το μείζον ωτιαίο νεύρο και το αυχενικό πλέγμα καθώς και αναστόμωση με το σύστοιχο υπογλώσσιο νεύρο. Η συρραφή πραγματοποιήθηκε κεντρικά με το κολόβωμα του στελέχους του προσωπικού νεύρου και περιφερικά με τα αντίστοιχα κολοβώματα του βυκανητικού και ζυγωματοκροταφικού κλάδου. Πραγματοποιήθηκε νευρική παράκαμψη μεταξύ του υπογλωσσίου νεύρου και του επιχειλίου και βυκανητικού κλάδου του προσωπικού νεύρου. Η τελικοτελική συρραφή του μοσχεύματος ήταν επινευρική και χρησιμοποιήθηκαν διακεκομμένα ράμματα 10-0 Nylon.(Εικόνα 3) Η αποκατάσταση του ελλείμματος του δέρματος της παρειάς πραγματοποιήθηκε με τη χρήση ενός κερκιδικού κρημνού του αντιβραχίου, ο οποίος αναστομάθηκε στην γλωσσική αρτηρία και την έσω σφαγίτιδα φλέβα. Για την αποκατάσταση του λαγόφθαλμου, λόγω της εκτομής του οφθαλμικού κλάδου του προσωπικού νεύρου, τοποθετήθηκε φύλλο χρυσού στον ταρσό του αριστερού άνω βλεφάρου. Η ιστολογική εξέταση του παρασκευάσματος έδειξε βλεννοεπιδερμοειδές καρκίνωμα, χαμηλής



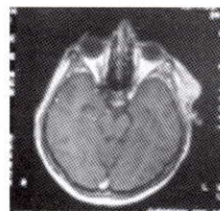Εικόνα 3. Διεγχειρητική κλινική φωτογραφία. Το εγχειρητικό πεδίο μετά τον λεμφαδενικό καθαρισμό του τραχήλου, την εκτομή του όγκου με το υπερκείμενο δέρμα και την άμεση αποκατάσταση των εκτιμηθέντων κλάδων του προσωπικού νεύρου με ελεύθερα νευρικά μοσχεύματα.

διαφοροποίησης με διήθηση του στελέχους του προσωπικού νεύρου. Ο λεμφαδενικός καθαρισμός του τραχήλου υπήρξε αρνητικός για την ύπαρξη μεταστατικής νόσου. Η επούλωση των χειρουργικών τραυμάτων της περιοχής του αντιβραχίου και του σπλαγχνικού κρανίου ήταν χωρίς επιπλοκές και ο ασθενής υποβλήθηκε σε μετεγχειρητική ακτινοθεραπεία.

Δέκα μήνες μετά την επέμβαση ο ασθενής εμφάνισε υποτροπή της νόσου στην περιοχή του ζυγωματικού τόξου. Η υποτροπή βρισκόταν στα όρια του άνω ακτινοθεραπευτικού πεδίου. (Εικόνες 4, 5) Ο έλεγχος με αξονικές τομογραφίες εγκεφάλου, σπλαγχνικού κρανίου, τραχήλου και θώρακος, καθώς και ο υπόλοιπος έλεγχος απέβη αρνητικός για την ύπαρξη δευτεροπαθών εντοπίσεων της νόσου. Αποφασίστηκε η περαιτέρω χειρουργική εκτομή και ο ασθενής υποβλήθηκε σε επέμβαση για την αφαίρεση του όγκου. Η επέμβαση περιελάμβανε αφαίρεση του δέρματος του προσώπου γύρω από την υποτροπή του όγκου σε έκταση 5 εκατοστών, εκτομή του σώματος του ζυγωματικού οστού και τόξου, εκτομή του κροταφίτου μυός και αφαίρεση των πτερυγοειδών μυών και του περιεχομένου του υποκροταφίου βόθρου. (Εικόνες 6, 7) Για την αποκατάσταση του εκτεταμένου ελλείμματος χρησιμοποιήθηκε ένας ελεύθερος ορθός κοιλιακός μυϊκός κρημνός που μεταφέρθηκε και αναστομώθηκε στον αντίθετο τράχηλο με την χρήση φλεβικών μοσχευμάτων από την μείζονα σαφηνή φλέβα. Ο μυϊκός κρημνός καλύφθηκε μετά την επαναγγείωσή του στο πρόσωπο με ελεύθερο δερματικό μόσχευμα μερικού πάχους. (Εικόνα 8) Την 8η μετεγχειρητική μέρα ο κρημνός παρουσίασε αγγειακή δυσπραγία και ο ασθενής υποβλήθηκε σε διερεύνηση των αγγειακών αναστομώσεων και τροποποίηση της αποκατάστασης με τη χρήση ενός μείζονα θωρακικού μυοδερματικού κρημνού. Η ιστολογική εξέταση του



Εικόνα 4. Μετεγχειρητική φωτογραφία του ασθενούς. Αναγνωρίζεται η κάλυψη του ελλείμματος με τον ελεύθερο δερμοπεριτονιακό κρημνό του αντιβραχίου. Ο ασθενής έχει υποβληθεί σε μετεγχειρητική ακτινοθεραπεία και στο άνω όριο του ακτινοθεραπευτικού πεδίου αναγνωρίζεται η υποτροπή του όγκου.

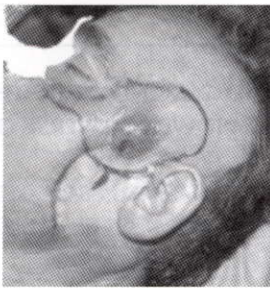

Εικόνα 5. Μαγνητική Τομογραφία στην οποία διαφαίνεται η υποτροπή του όγκου στην αριστερή ζυγωματοκροταφική χώρα. Ο όγκος διηθεί το περιεχόμενο του αριστερού υποκροταφίου βόθρου.

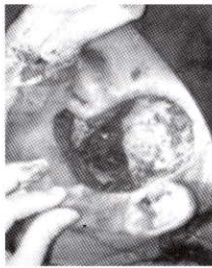παρασκευάσματος έδειξε υποτροπή βλεννοεπιδερμοειδούς καρκινώματος υψηλής κακοήθειας. Η εκτομή της υποτροπής ήταν σε υγιείς ιστούς συμπεριλαμβανομένης και της βιοψίας τμήματος του κάτω φαρυγγικού νεύρου. Η μετεγχειρητική πορεία του ήταν ομαλή και εξήλθε του Νοσοκομείου αφού υπεβλήθη σε συμπληρωματική χορήγηση επιφανειακής ακτινοβολίας ηλεκτρονίων. Παρέμεινε ελεύθερος νόσου για έξι ακόμα μήνες όταν παρουσίασε μαζική υποτροπή της νόσου στην περιοχή του τραχήλου και της βάσης του κρανίου. Αποφασίστηκε η διενέργεια μόνο παρηγορικής χημειοθεραπείας.

## ΣΥΖΗΤΗΣΗ

Το βλεννοεπιδερμοειδές καρκίνωμα της παρωτίδας είναι ένας από τους πιο συχνούς κακοήθεις όγκους των σιελογόνων αδένων. Συνήθως είναι υψηλής διαφοροποίησης και χωρίς ιδιαίτερα επιθετική βιολογική συμπεριφορά, όταν όμως υποτροπιάζει μπορεί να αλλάξει ιστολογικά χαρακτηριστικά και να γίνει επιθετικός με κακή πρόγνωση για τον ασθενή. Είναι επομένως σημαντικό ο όποιος θεραπευτικός χειρισμός

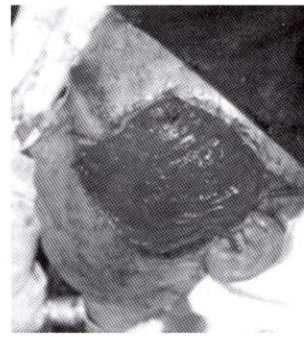

Εικόνα 6. Διεγχειρητική φωτογραφία στην οποία διακρίνεται η περιοχή εκτομής της μεταστατικής νόσου.



Εικόνα 7. Διεγχειρητική φωτογραφία στην οποία διακρίνεται το έλλειμμα σκληρών και μαλακών ιστών στην αριστερή ζυγωματοπροτοφακική περιοχή.

να πραγματοποιείται συνδυασμένα κατά την αρχική αντιμετώπιση της νόσου. Η ευρεία χειρουργική εκτομή του όγκου με προγραμματισμένη συμπληρωματική ακτινοθεραπεία είναι η θεραπεία εκλογής. Τα περισσότερα από αυτά τα νεοπλασμάτα χρήζουν σαν μοναδική θεραπεία τη χειρουργική εξαίρεση. Η νόσος έχει μία ευρεία ηλικιακή διασπορά και εμφανίζεται εξ ίσου και στα δύο φύλα. Ο τυπικός βιολογικός χαρακτήρας των βλεννοεπιδερμοειδών καρκινωμάτων της παρωτίδας αφορά σε όγκους που αυξάνονται αργά και δεν περιβάλλονται από κάψα ή όταν αυτή υπάρχει είναι λεπτή και μπορεί να μην περιβάλλει όλη την έκταση του όγκου. Συνήθως είναι καλά περιγεγραμμένα αλλά σε αρκετές περιπτώσεις μπορεί να διηθούν σε έκταση τον περιβάλλοντα υγιή παρωτιδικό ιστό ή ακόμη και να προσφύονται στο υπερκείμενο δέρμα του προσώπου. Η βλέννη την οποία παράγουν μπορεί να προκαλεί φλεγμονώδη αντίδραση στα όρια της μάζας του όγκου, με αποτέλεσμα να εκλαμβάνεται σαν φλεγμονώδης νόσος του αδένου.(5) Η διάγνωση γίνεται με κυτταρολογική εξέταση μετά από λήψη υλικού με παρακέντηση με λεπτή βελόνα όπως και σε όλες τις ογκόμορφες βλάβες των σιελογόνων αδένων και κυρίως της παρωτίδας. Η ανοικτή βιοψία με λήψη ιστοτεμαχίου πρέπει να αποφεύγεται διότι δυσχεραίνει την περαιτέρω χειρουργική αντιμετώπιση και έχει πιθανότητα διασποράς της νόσου στο υπερκείμενο δέρμα. Η διάγνωση τίθεται με την διεγχειρητική ταχεία



Εικόνα 8. Το έλλειμμα του υποπροτοφαίου βόθρου και της προτοφακικής περιοχής έχει αποκατασταθεί με τη χρήση ενός ελεύθερου ορθού κοιλιακού μυϊκού κρημνού ο οποίος θα επικαλυφθεί με ελεύθερο δερματικό μόσχευμα μεριζού πάχους.

βιοψία του όγκου και επιβεβαιώνεται με την τελική ιστολογική εξέταση του χειρουργικού παρασκευάσματος. Τα κακοήθη νεοπλασμάτα των σιελογόνων αδένων επεκτείνονται με διήθηση των τοπικών ιστών και ορισμένα, με χαρακτηριστικό παράδειγμα το αδενοειδές κυστικό καρκίνωμα, έχουν την ιδιότητα να επεκτείνονται και να διασπείρονται κατά μήκος των νευρικών ελύτρων της περιοχής όπου εδράζονται.(6) Με τον τρόπο αυτό επεκτείνονται από την περιφέρεια προς τους κεντρικούς πυρήνες των νεύρων και έτσι εξηγείται η συχνή κατά συνέχεια ιστού επινέμηση των όγκων αυτών ενδοεγκεφαλικά. Επιχώριες λεμφαδενικές μεταστάσεις παρατηρούνται στο 30% περίπου των καρκινωμάτων και εξαρτώνται σε μεγάλο ποσοστό από τον τύπο και τον βαθμό ιστολογικής διαφοροποίησης του νεοπλασμάτος.(7,8) Τα χαμηλής κακοήθειας βλεννοεπιδερμοειδή, τα αδενοειδή κυστικά και τα καρκίνωματα εκ κυψελωτών κυττάρων παρουσιάζουν τα μικρότερα ποσοστά λεμφαδενικών μεταστάσεων. Στους όγκους υψηλής κακοήθειας, μεγάλου μεγέθους καθώς και σε τοπικά υποτροπιάζοντα νεοπλασμάτα ο κίνδυνος λεμφαδενικής επέκτασης της νόσου αυξάνεται πολλαπλώς.(9)

Οι κακοήθεις όγκοι των σιελογόνων αδένων που εντοπίζονται στην παρωτίδα μπορεί να διηθήσουν κλάδους του προσωπικού νεύρου (VII συζυγία) η διήθηση αυτή εμφανίζεται με πάρεση του συστοίχου κλάδου. Σε αντίθεση, οι καλοήθεις όγκοι της παρωτίδας απωθούν χωρίς ποτέ να διηθούν κλάδους του προσωπικού νεύρου, με αποτέλεσμα τη μη εμφάνιση πάρεσης ή παράλυσης του προσωπικού νεύρου ακόμα και σε ιδιαίτερα εκτεταμένους όγκους. Η κλινική εμφάνιση της πάρεσης κλάδων του προσωπικού νεύρου είναι παθογνωμονική για την ύπαρξη κακοήθειας. Όγκοι που εντοπίζονται στο εν τω βάθει τμήμα της παρωτίδας μπορεί να επεκτείνονται στον παραφαρυγγικό χώρο, τον υποκροτάφιο βόθρο και τη

βάση του κρανίου και να διηθήσουν εκτός από το προσωπικό νεύρο και άλλες εγκεφαλικές συζυγίες.(8)

Τα καρκινώματα των σιελογόνων αδένων όπως και όλα τα κακοήγη νεοπλασμάτα του αδενικού επιθηλίου εμφανίζουν υψηλά ποσοστά απομετακρυσμένων μεταστάσεων. Η πιο συνηθής θέση μεταστατικής νόσου είναι ο πνεύμονας. Άλλες ανατομικές θέσεις είναι το ήπαρ, ο εγκέφαλος και τα οστά της σπονδυλικής στήλης.(1,3)

Η χειρουργική εκτομή είναι η θεραπεία εκλογής για όλα τα νεοπλασμάτα των σιελογόνων αδένων. Για τους παρωτιδικούς όγκους με μικρό βαθμό κακοήθειας που εντοπίζονται μόνο στο επιπολής τμήμα της παρωτιδας, η επιπολής παρωτιδεκτομή είναι επαρκής θεραπεία. Η διατήρηση κλάδων ή ολόκληρου του προσωπικού νεύρου εξαρτάται από τον ιστολογικό τύπο του όγκου και την ανατομική γειτνίασή του με αυτόν. Σε περιπτώσεις που υπάρχει προεγχειρητική κλινική εμφάνιση πάρεσης ή διεγχειρητικά διαπιστωθεί ότι ο κλάδος του νεύρου διέρχεται εντός του όγκου, είναι απαραίτητη η εκτομή του. Στις περιπτώσεις αυτές σαν αποτέλεσμα προκύπτει παράλυση των σύστοιχων μιμικών μυών και λειτουργική, αισθητική και ψυχολογική επιβάρυνση του ασθενή. Κατά συνέπεια, ιδιαίτερη σημασία έχει η χειρουργική αποκατάσταση του προσωπικού νεύρου ώστε να επανέλθει ο μυϊκός τόνος, η κινητικότητα των μυών, η εκφραστικότητα του προσώπου, η σύγκλιση των βλεφάρων καθώς και η λειτουργικότητα και αισθητική της περιστοματικής περιοχής. Η εξέλιξη των μικρονευροχειρουργικών τεχνικών άμεσης νευροραφής και χρήσης ελεύθερων νευρικών μοσχευμάτων έχει συμβάλει τα μέγιστα στην επίτευξη της αυτόματης ακούσιας εκφραστικότητας του προσώπου που αποτελεί το πλέον δύσκολο πρόβλημα για επίλυση. Η άμεση αποκατάσταση της ακεραιότητας του προσωπικού νεύρου με τελικοτελική αναστόμωση ή με τη χρήση ελεύθερου νευρικού μοσχεύματος προσφέρει τις μεγαλύτερες πιθανότητες για το κατά το δυνατό καλύτερο λειτουργικό αποτέλεσμα.

Η μετεγχειρητική ακτινοθεραπεία είναι επιβεβλημένη σε ασθενείς με όγκους υψηλής κακοήθειας ιδιαίτερα όταν τα όρια εκτομής εμφανίζονται θετικά για παραμένουσα νόσο ή όταν υπάρχει επινέμηση νόσου στους επιχωρίους λεμφαδένες. Ο ρόλος της χημειοθεραπείας δεν έχει ακόμα διερευνηθεί επαρκώς και η χρήση της περιορίζεται σε περιπτώσεις παρηγορικής θεραπείας σε υποτροπές της νόσου ή μετά την εμφάνιση μεταστατικής νόσου σε αμομακρυσμένα όργανα και συστήματα.(11)

## SUMMARY

### MUCOEPIDERMOID CARCINOMA OF THE PAROTID. REPORT OF A CASE WITH ADVERSE OUTCOME

JOHN LIAPAKIS, SPYROS D. STAVRIANOS, BASIL KRETSIS, ANASTASIA LOUPATATZI, JOHN KATSILIERIS, GEORGE KOKKALIS, ALEXANDER D. RAPIDIS

Mucoepidermoid carcinoma is the most frequently encountered malignant salivary neoplasm. Its biological behavior is usually associated with the degree of differentiation of malignant cells. Histologically today it is classified in highly, middle and low differentiation and tumors of high differentiation show a relatively good prognosis. Recurrent tumors may differ in their cell differentiation and this results in the change of their clinical behavior and prognosis. The case of a male patient, aged 45 years, with extensive mucoepidermoid carcinoma of the left parotid is reported. Radical resection of the tumor and postoperative radiotherapy did not result in the management of the disease due to local recurrence. The attempt of reoperation and the resection of the recurrence from the infratemporal region and the anterior cranial base also failed. Adjuvant chemoradiation had only palliative result.

Keywords: mucoepidermoid carcinoma, salivary gland tumors, parotid tumors, cancer of the head and neck.

## ΒΙΒΛΙΟΓΡΑΦΙΑ

1. Shah JP, Ihde JK. Salivary gland tumors. *Curr Probl Surg*. 1990;12:775-883.
2. Rodriguez-Bigas MA, Sako K, Razack MS, Shedd DP, Bakamjian VY, Castillo NB, Rao U. Recurrent malignant salivary gland neoplasms. *J Surg Oncol*. 1989 Oct; 42(2):92-5.
3. Οικονόμου Γ. Κακοήγη νεοπλασμάτα σιελογόνων αδένων. Ελληνική Χειρουργική Εταιρεία, Θέματα Γενικής Χειρουργικής 1996.
4. Sadeghi A, Juillard G, Calcatera T, Hanson D, Mackintosh R, Parker R. Major Salivary gland tumors: treatment results and prognostic factors. *Laryngoscope* 1986; 96: 1140-4.
5. Batsakis J.G. Tumors of the Head and Neck: Clinical and Pathological Considerations. 2nd ed. Baltimore, Williams and Wilkins, 1979; 15-64.
6. Rapidis A.D., Givalos N., Gakiopoulou H., Faratzis G., Stavrianos S., Douzinas E., Patsouris E. Adenoid cystic carcinoma of the head and neck. Clinicopathological analysis of 23 patients. *Oral Oncol* 2005; 41:328-35.
7. Capone RB, Ha PK, Westra WH, Pilkington TM, Sciubba JJ, Koch WM, Cummings CW. Oncocytic neoplasms of the parotid gland: a 16-year institutional review. *Otolaryngol Head Neck Surg*. 2002;6:657-62.
8. Rayatt SS, King TT, Oconnor AF: Histological analysis of the greater auricular nerve and its use as a graft. *Clin Otolaryngol* 1998; 23: 368-71.
9. Mead G.M., Jacobs C. Changing role of chemotherapy in the treatment of Head and Neck cancer *Am J Med*1982; 73:582-95.
10. Tannock I.F., Browman G. Lack of evidence for a role of chemotherapy in the routine management of locally advanced Head and Neck Cancer. *J. Clin Oncol* 1986; 4: 1121-6.
11. Eisbruch A, Marsh LH, Dawson LA, Bradford CR, Teknos TN, Chepeha DB, Worden FP, Urba S, Lin A, Schipper MJ, Wolf GT. Recurrences near base of skull after IMRT for head-and-neck cancer: implications for target delineation in high neck and for parotid gland sparing. *Int J Radiat Oncol Biol Phys*. 2004;1:28-42.